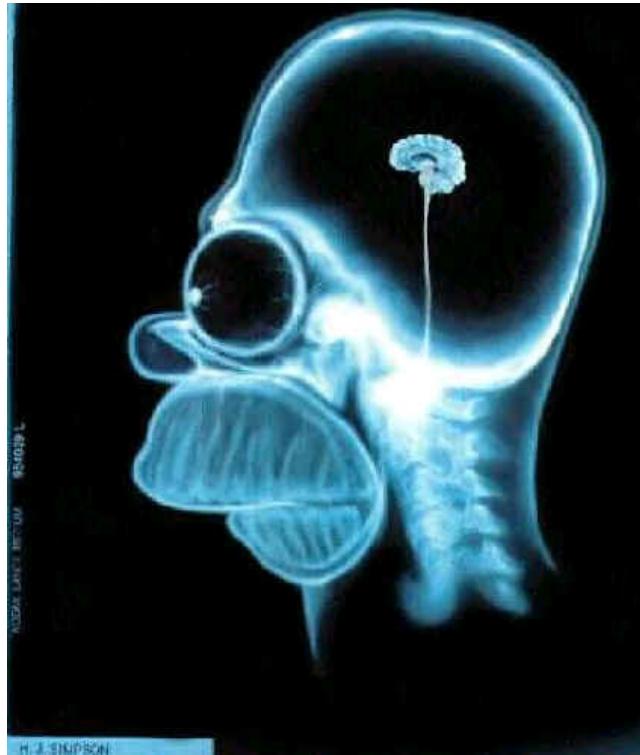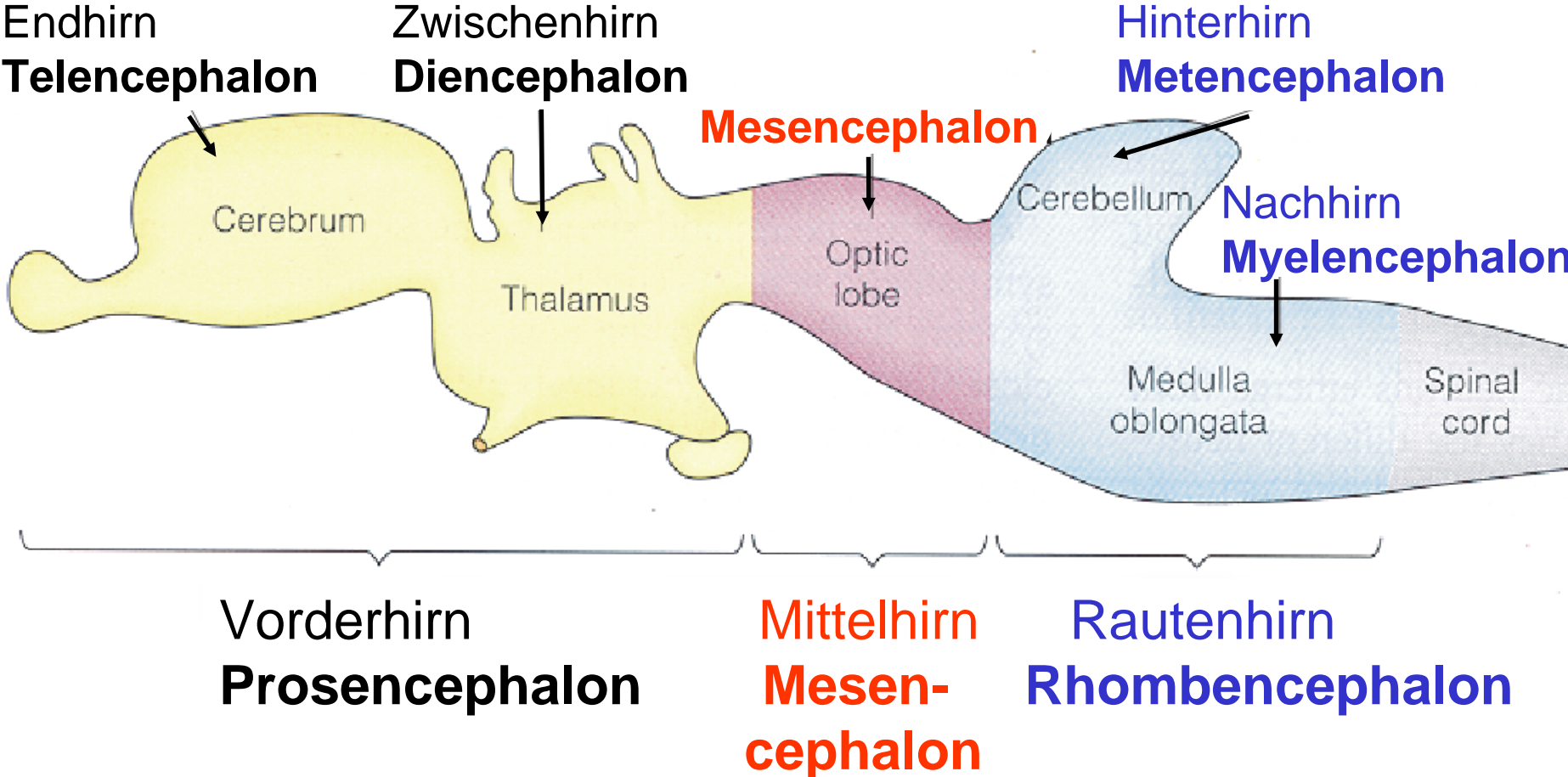


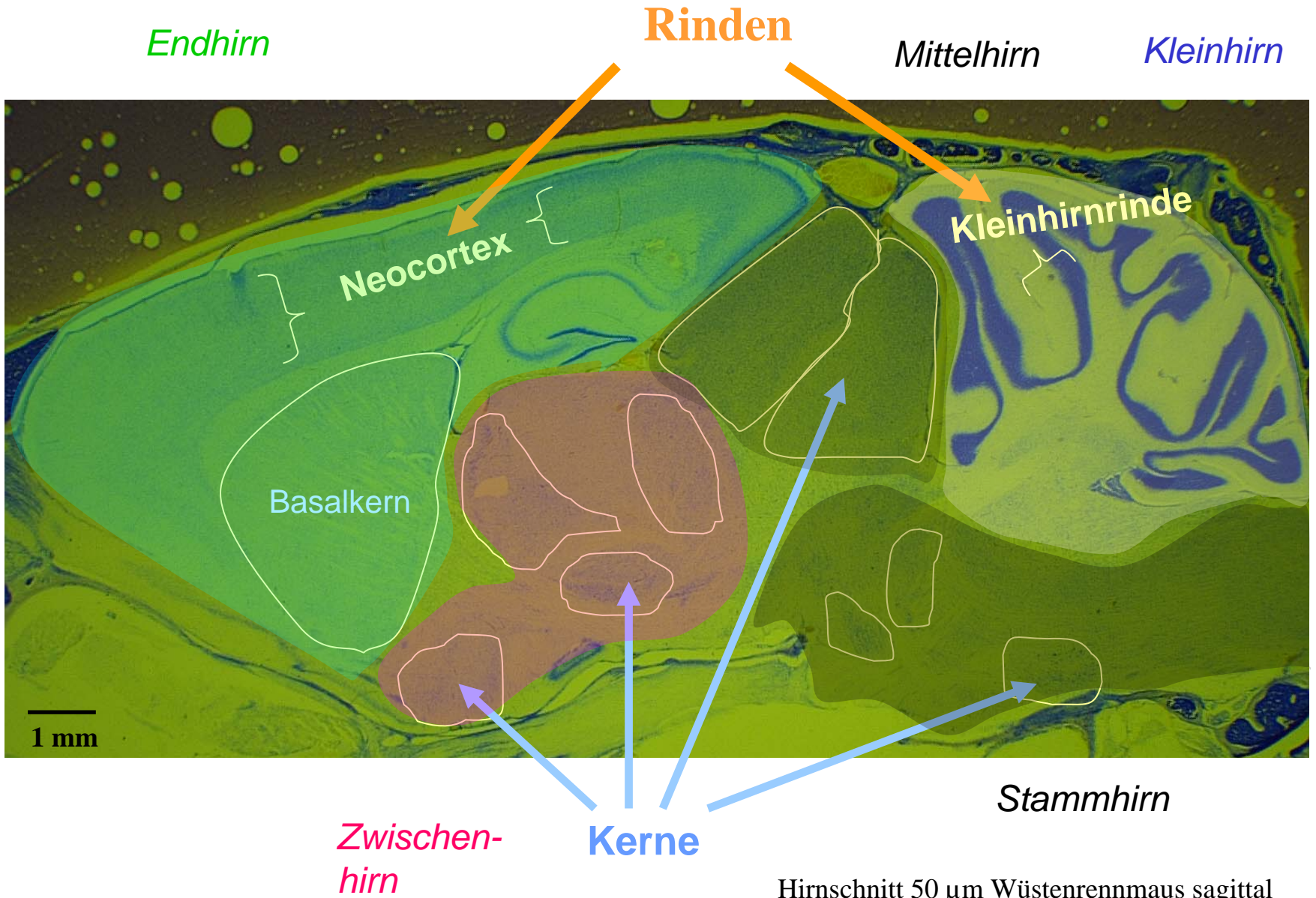
Evolution von Nervensystemen: II Vertebraten



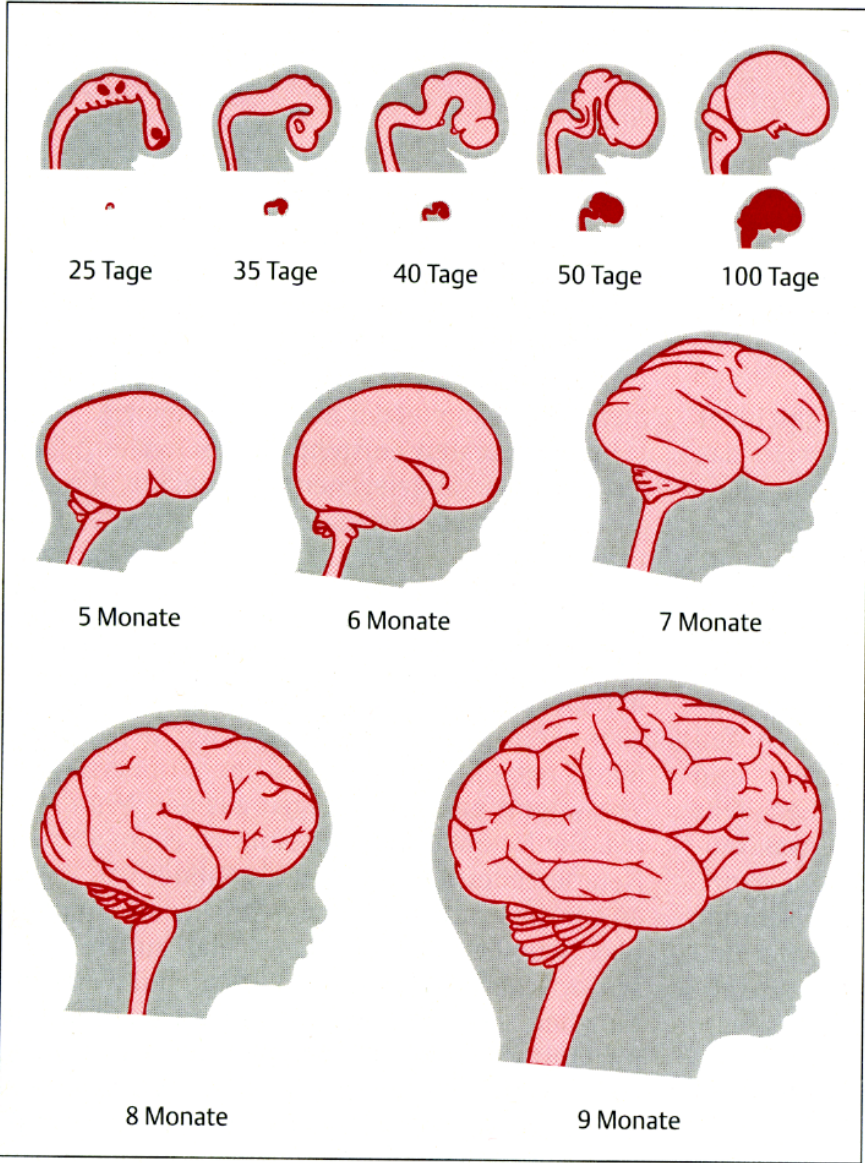
Die 5 Gehirnabschnitte



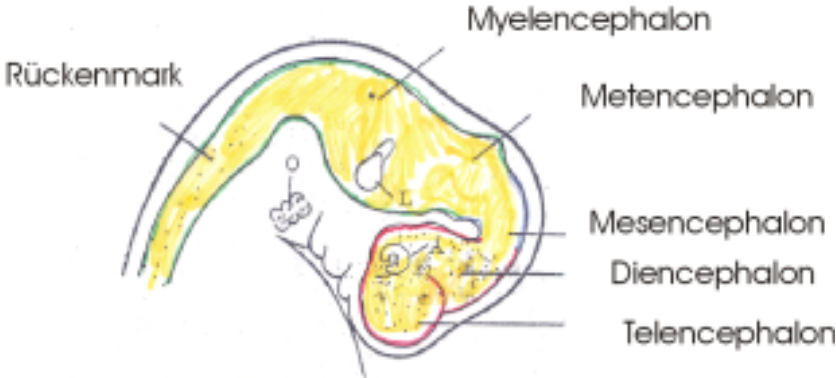
Histologie des Gehirns



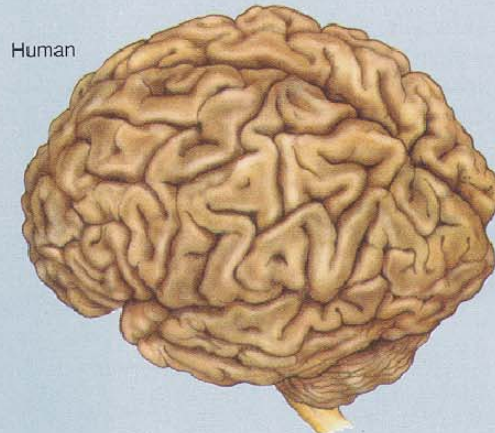
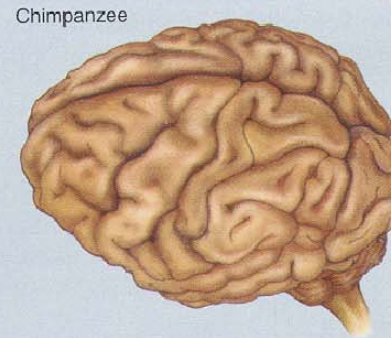
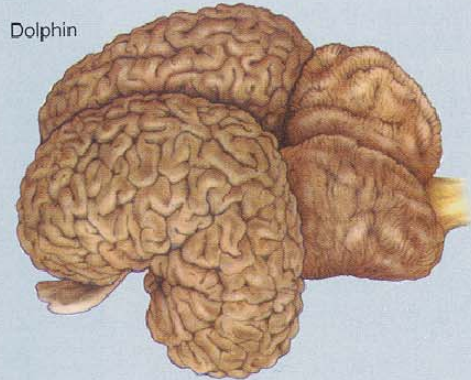
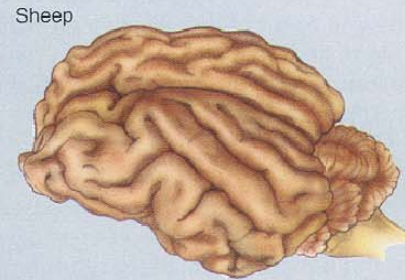
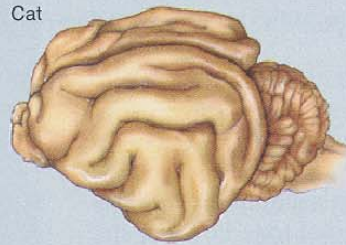
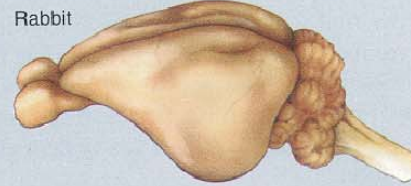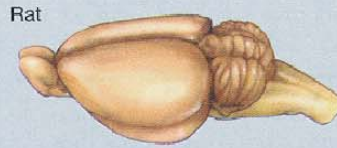
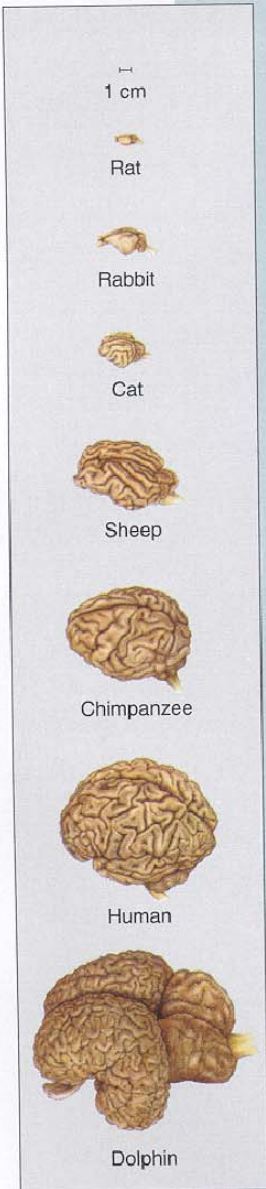
Hirnentwicklung: Mensch

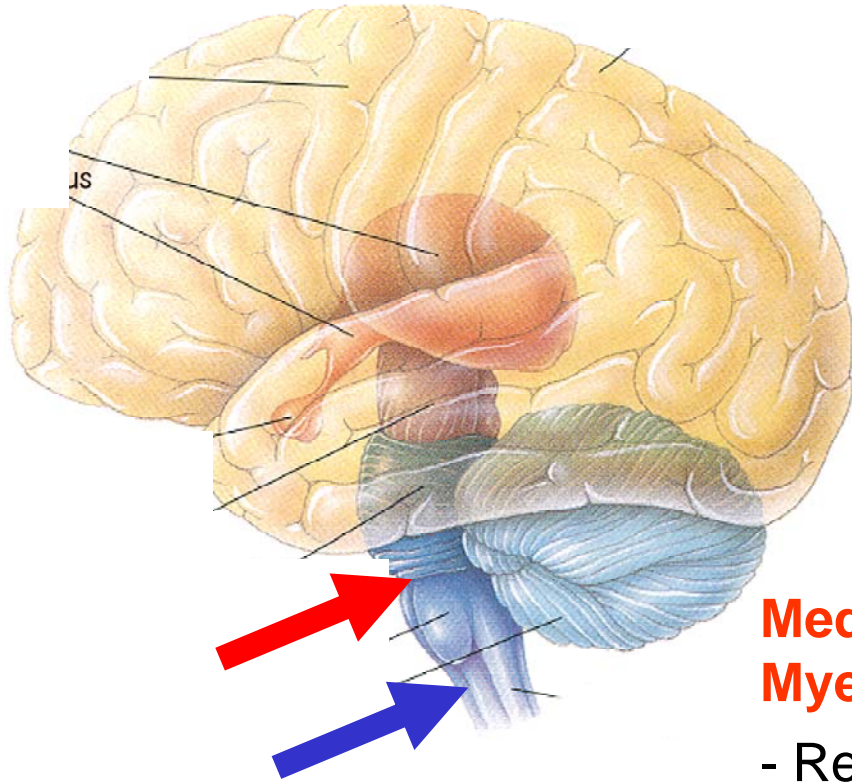


35 Tage:



Absolute und Relative Hirngrößen bei Säugetieren



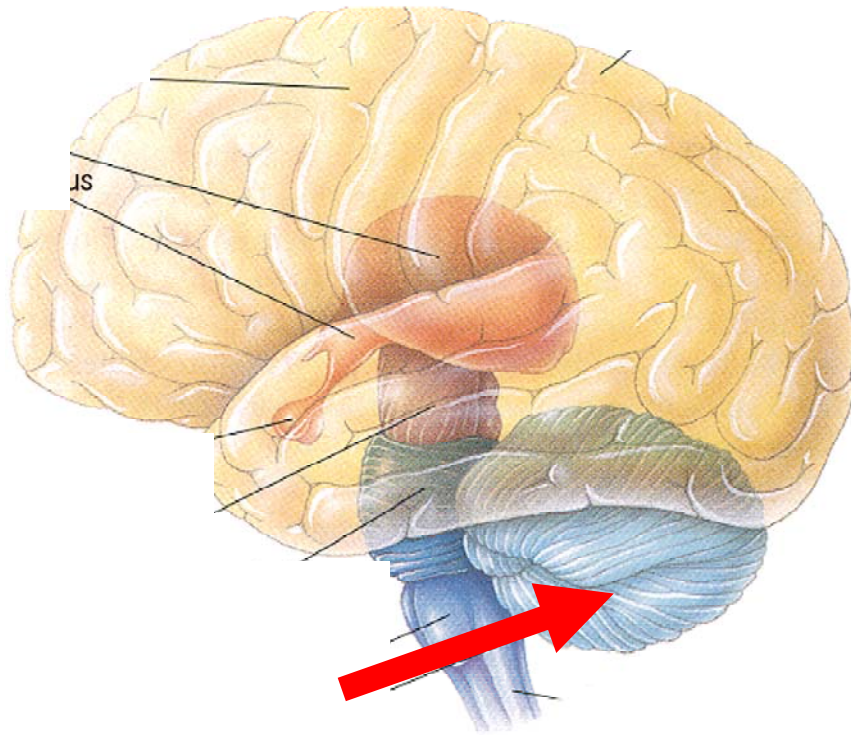


Rückenmark:

- Reflexbögen für Bewegungsapparat
- Verschaltung somatosensorischer Information nach zentral

Medulla oblongata (unterer Teil von Myelin- Metencephalon)

- Reflexzentren für vegetative Funktionen (Schlaf-Wach Zustand; Atmung; Kreislauf);
- Ursprung von **Gehirnnerven**, z.B.:
 - Nervus vagus
 - Geschmacksnerven
 - Gleichgewichts- und Hörnerv



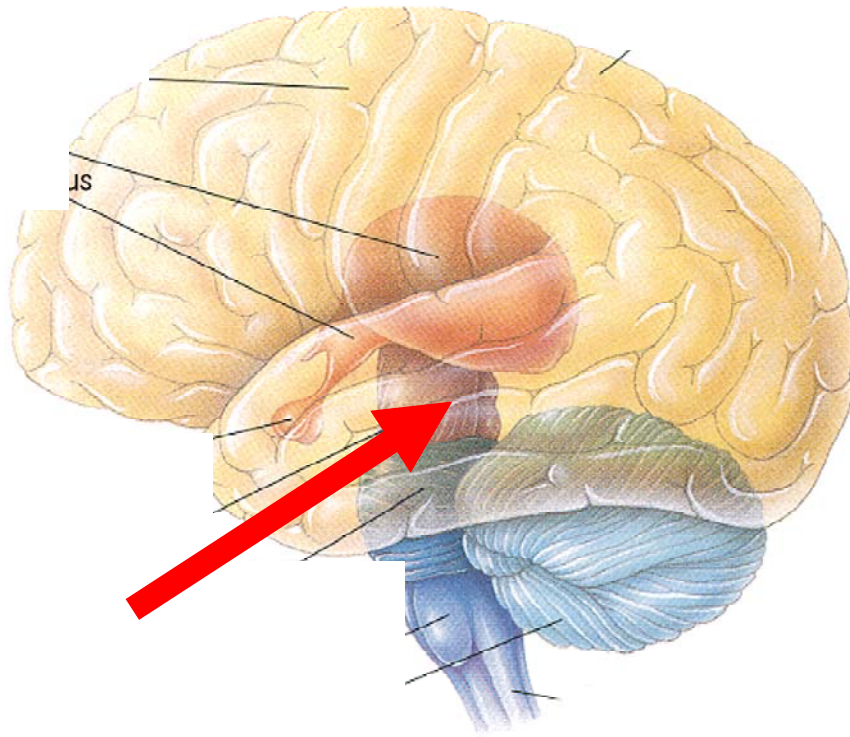
Cerebellum (Kleinhirn)

Koordination von Haltung und Bewegung

Erhält Informationen

1. Aus **allen Sinnesorganen**, insbes. Auge, Gleichgewichtsorgan, Muskel- und Sehnenspindeln (i.e. über aktuelle Körperstellung im Raum)
2. Aus der **Großhirnrinde** (i.e. über geplante Bewegung)

Tätigkeit des Kleinhirns ist unbewußt



Mittelhirn

Tectum (Mittelhirndach)

Tegmentum (Mittelhirnboden)

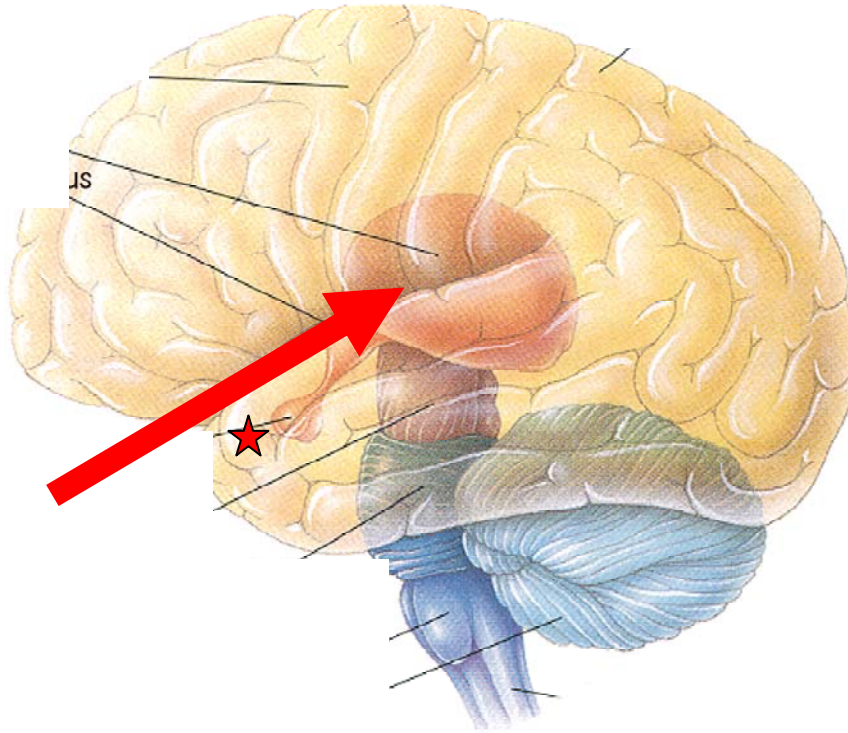
Niedere Wirbeltiere:

Tectum und Tegmentum
wichtigste Auswertstation der
Somatosensorik; Lichtsinn; Gehör.
Umschaltung zu Motorik

Säugetiere:

Tegmentum und Vierhügelplatte.
Colliculus superior (= Tectum) und
Colliculus inferior (Hörzentrum)

Zwischenhirn (Diencephalon)



Thalamus
Hypothalamus

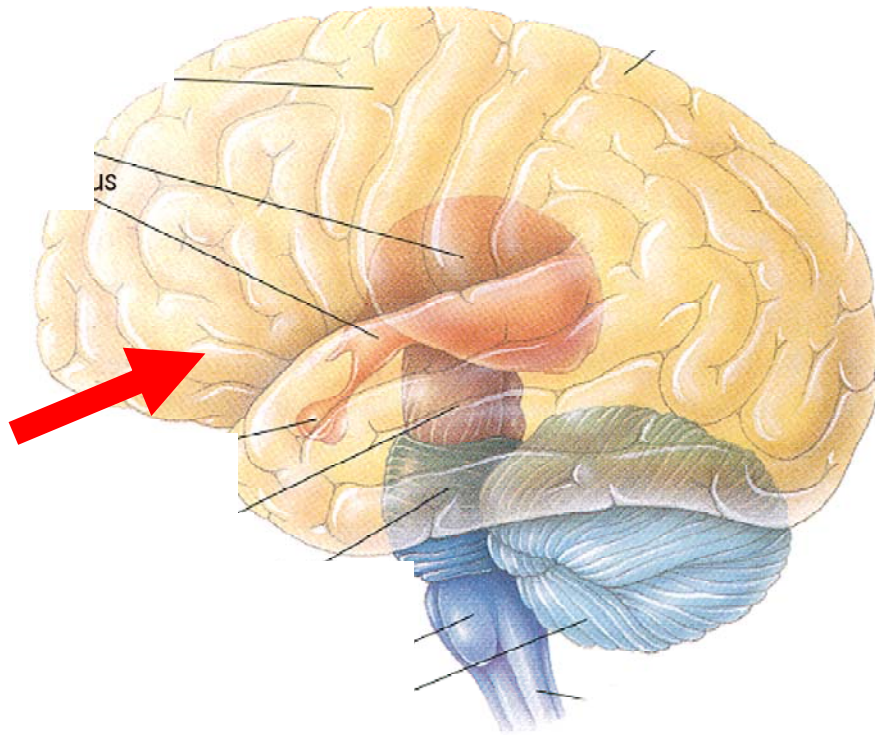
Thalamus:

Bei Säugetieren wichtigste Schalt-Station zwischen Sinnesorganen (außer Geruch) und Großhirn

Hypothalamus:

Steuerzentrum vegetativer Funktionen: Homöostase; Freß-; Abwehr- und Sexualverhalten.

Anhangsdrüsen: **Epiphyse**
Hypophyse ★



Endhirn / Cerebrum (Großhirn)

Fische:

hauptsächlich Riechzentrum

Höhere Wirbeltiere:

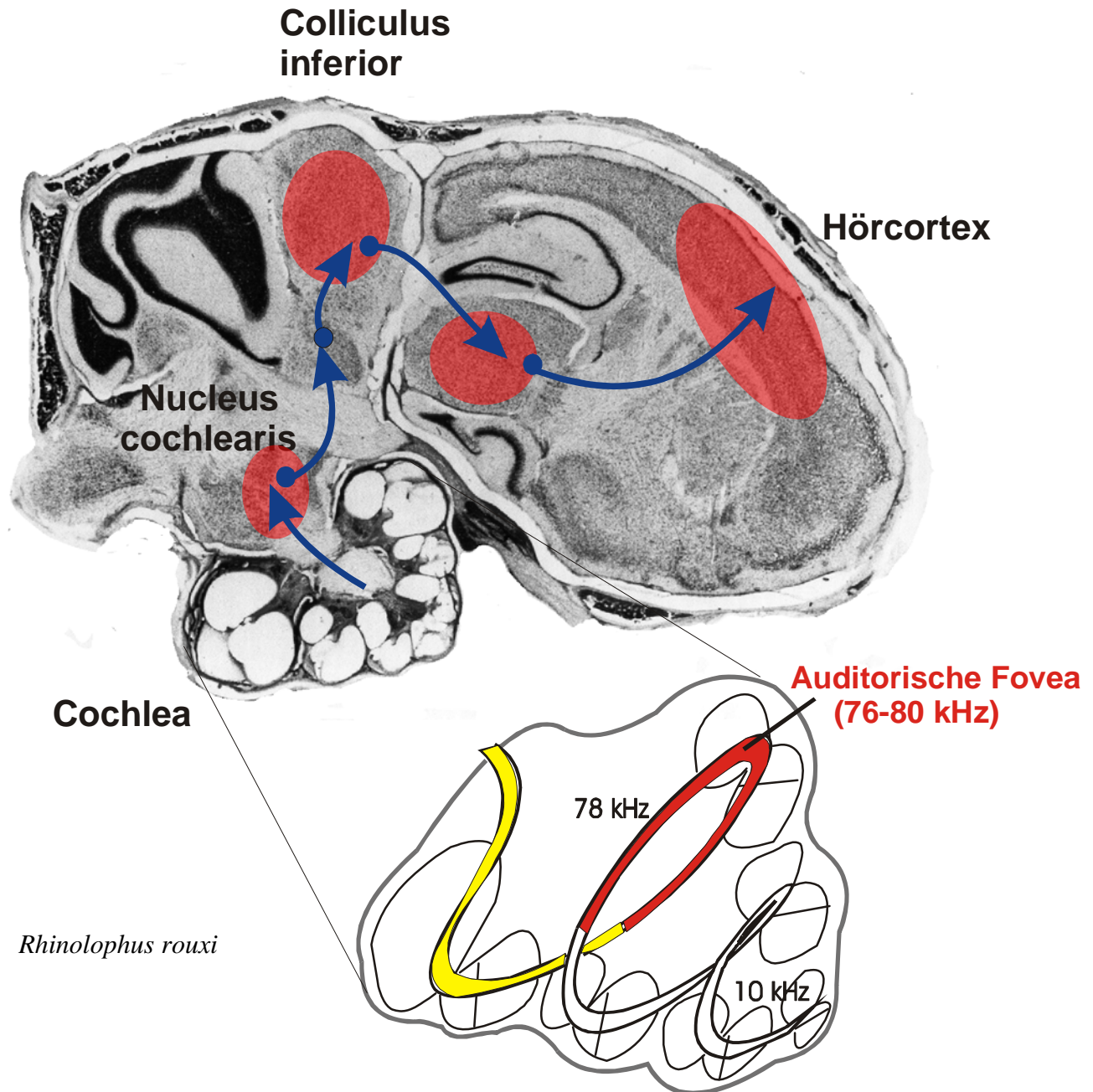
übergeordnetes Integrationszentrum
sensorischer und motorischer
Funktionen; Bewußtsein

Paarige Hemisphären:

Basalkerne: motorische Funktionen

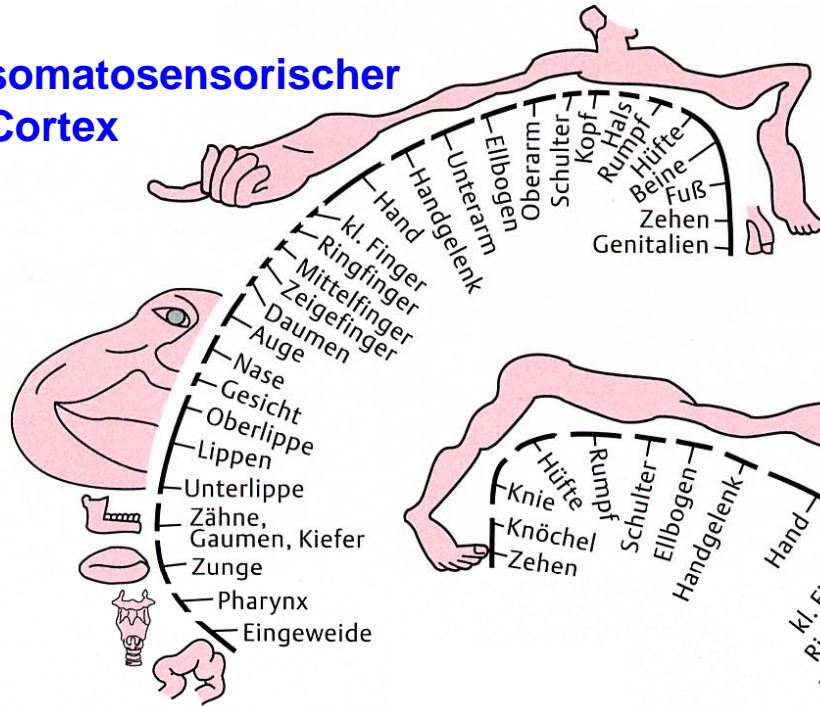
Rinde (Pallium) /Cortex: sensorische,
motorische und Assoziationsfelder

aufsteigende Sinnesbahnen

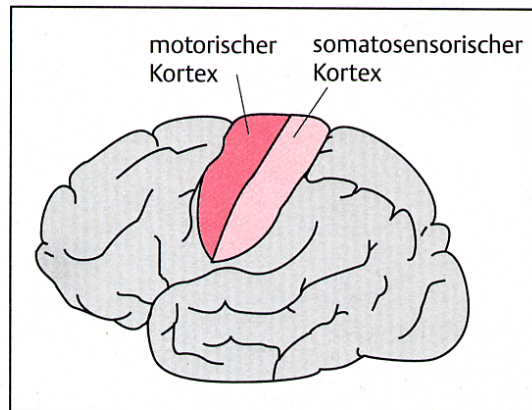
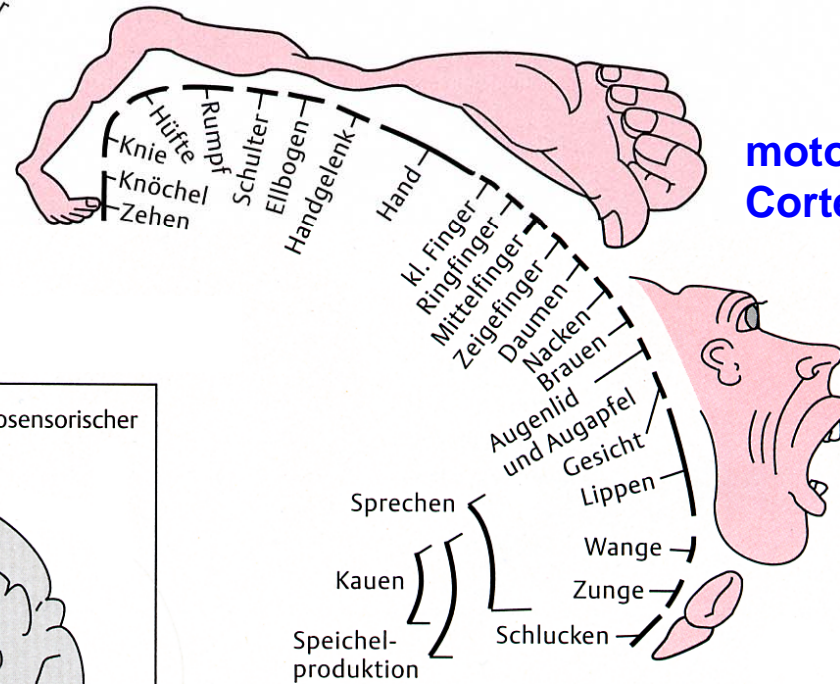


Sinnesbahnen: topographische Abbildungen

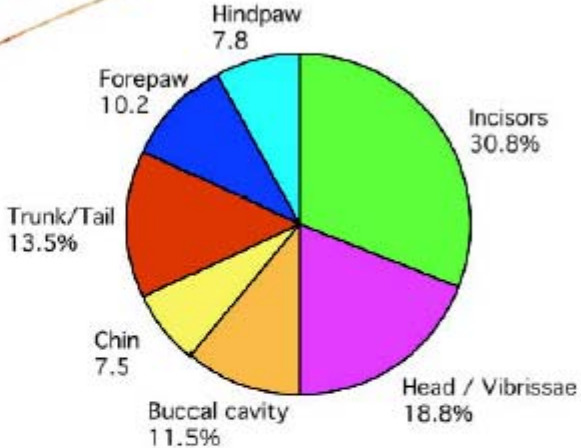
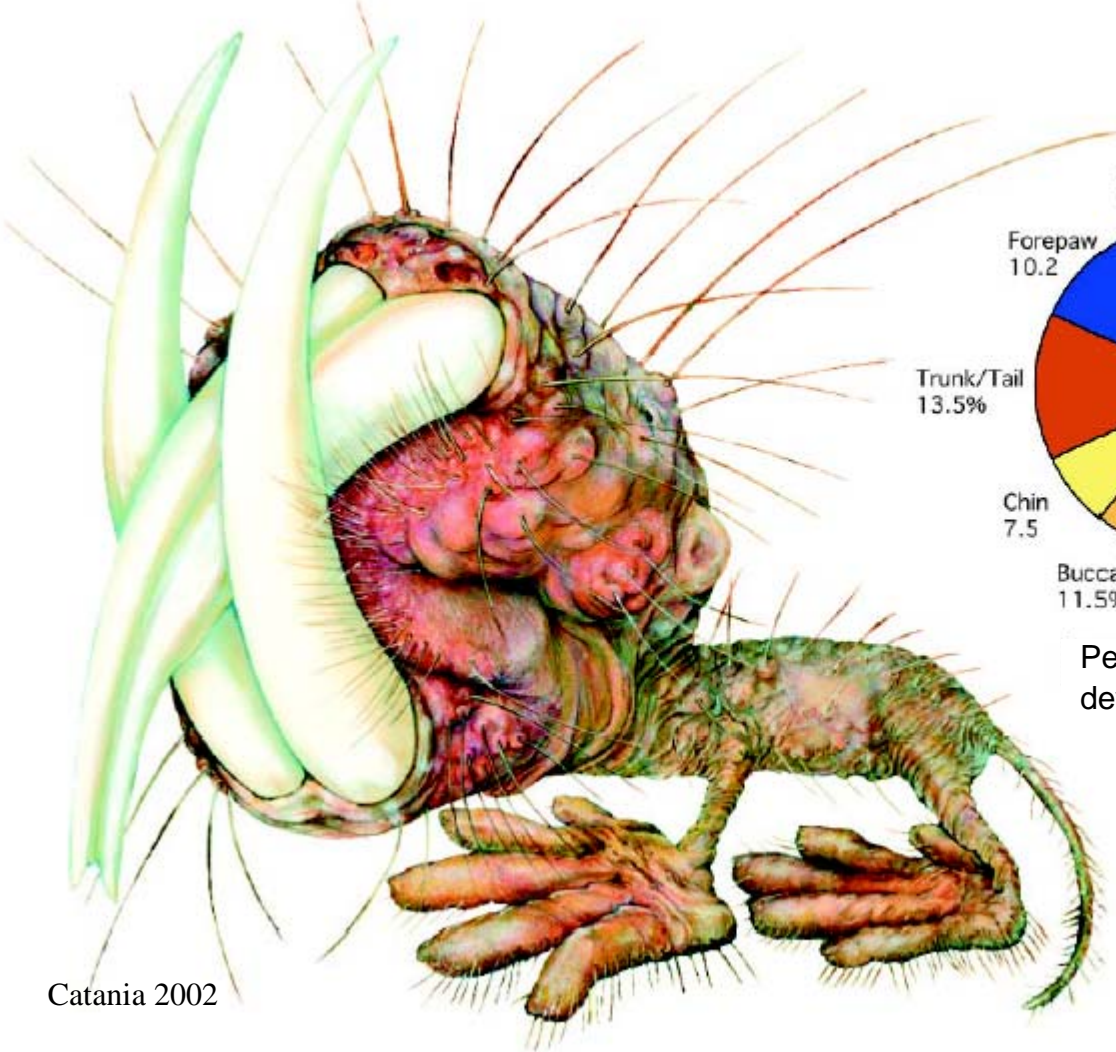
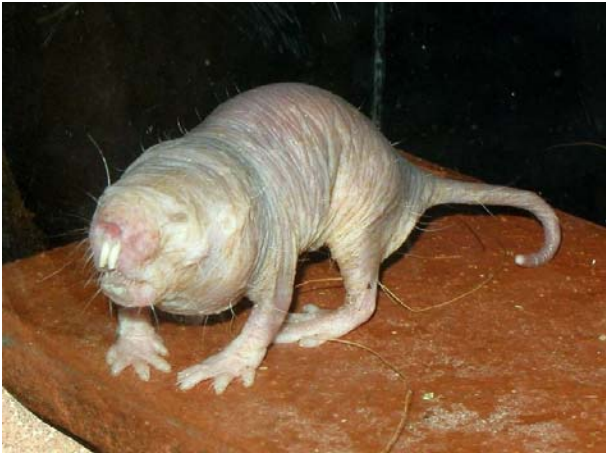somatosensorischer Cortex



motorischer Cortex



Nacktmull:



Percentage of Somatosensory Cortex devoted to Body Parts

Mullunculus

Sinnesbahnen: topographische Abbildungen

somatosensorischer Cortex:	Körperoberfläche (Somatotopie)
visueller Cortex:	2D-Abbild des Sehfeldes
auditorischer Cortex:	Abbildung von Tonfrequenzen (Tonotopie)

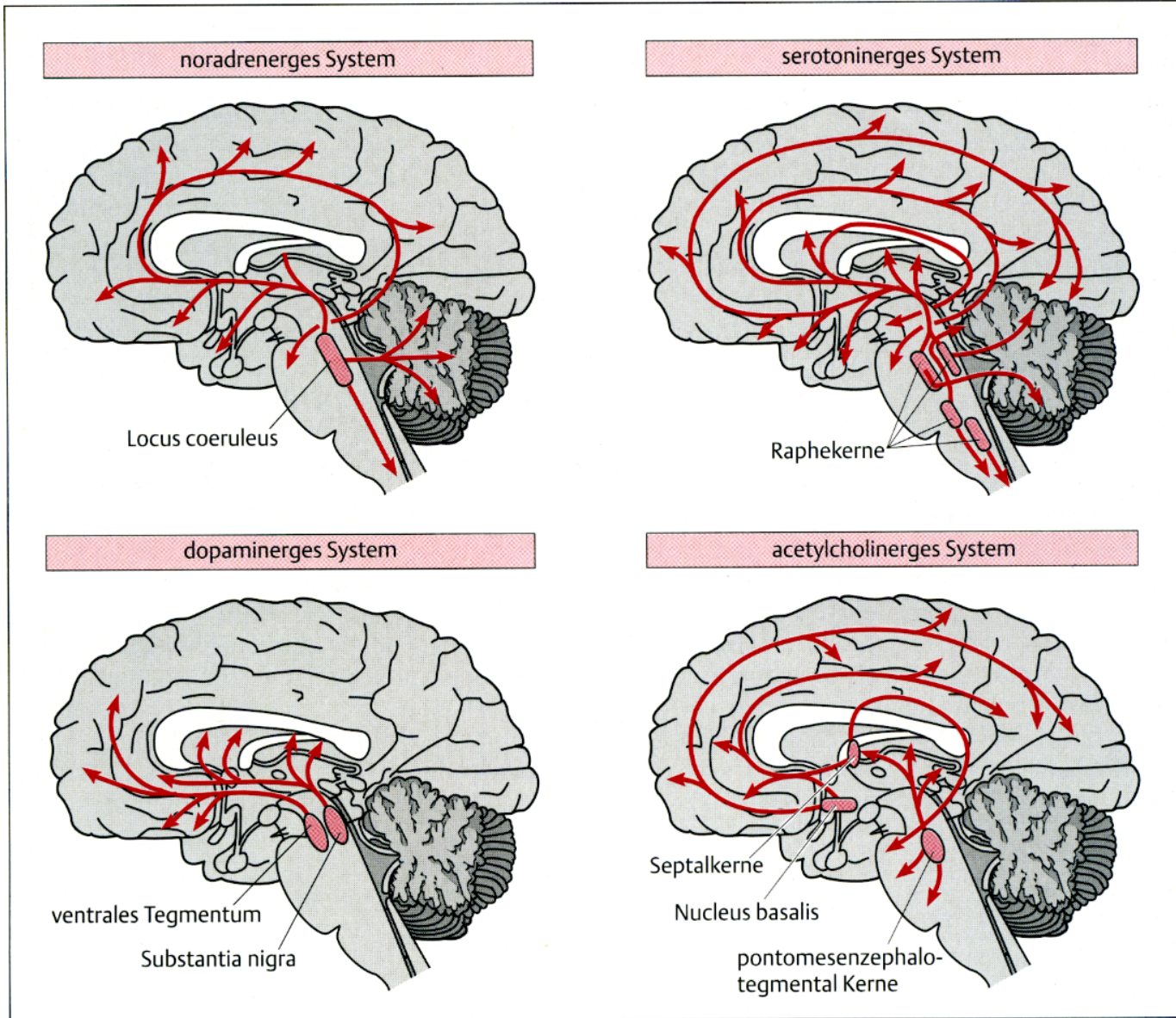
Neuro- modulatorische Systeme

Noradrenalin:
ausgeschüttet bei
Aufmerksamkeit, Stress
→ Verstärkung/Reduktion
neuronaler Antworten

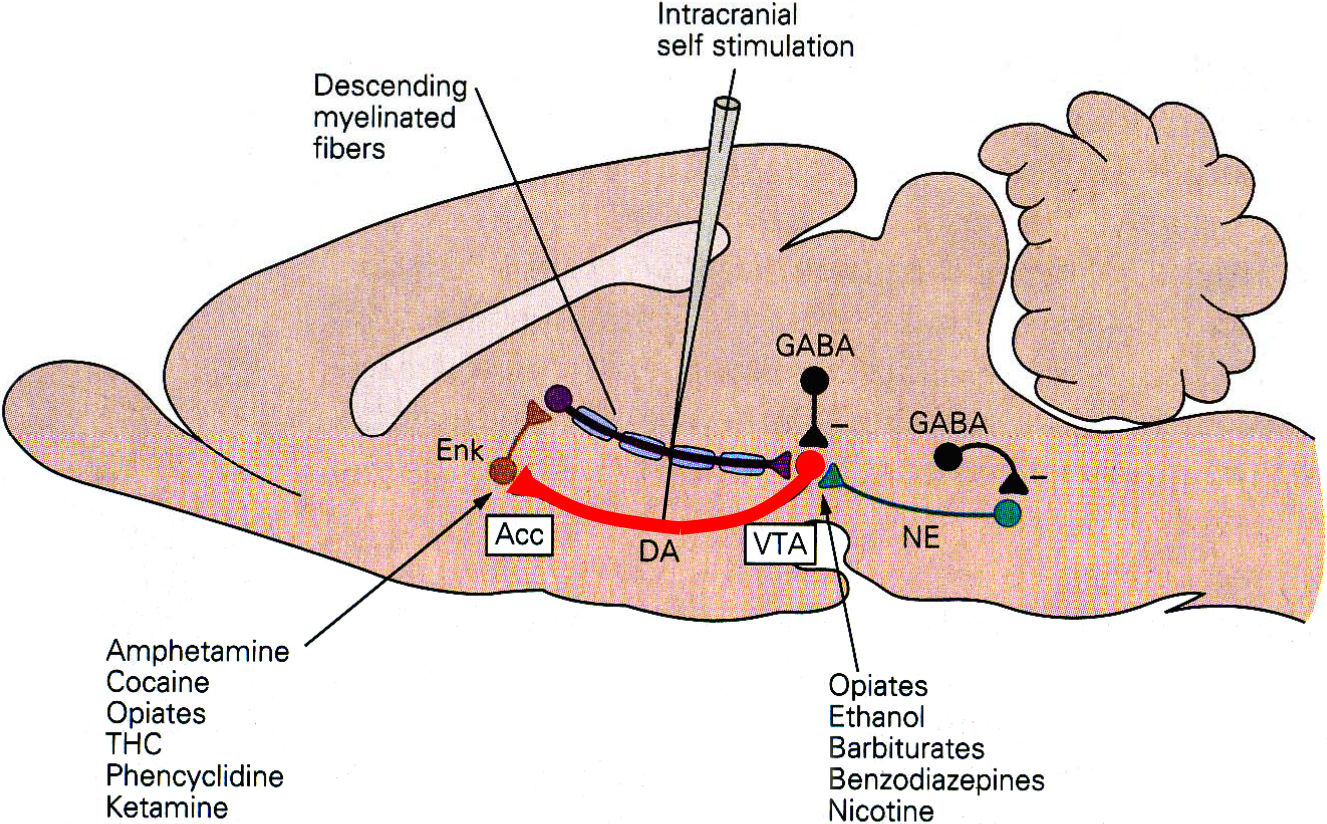
Serotonin:
ausgeschüttet bei
Langeweile, Schlaf
→ Reduktion neuronaler
Antworten
emotionale Stimmung
(*Depression*)

Dopamin:
motorische Steuerung
(*Parkinson*)
Belohnungssystem
Sucht

Acetylcholin:
neuronale Plastizität
Lernen

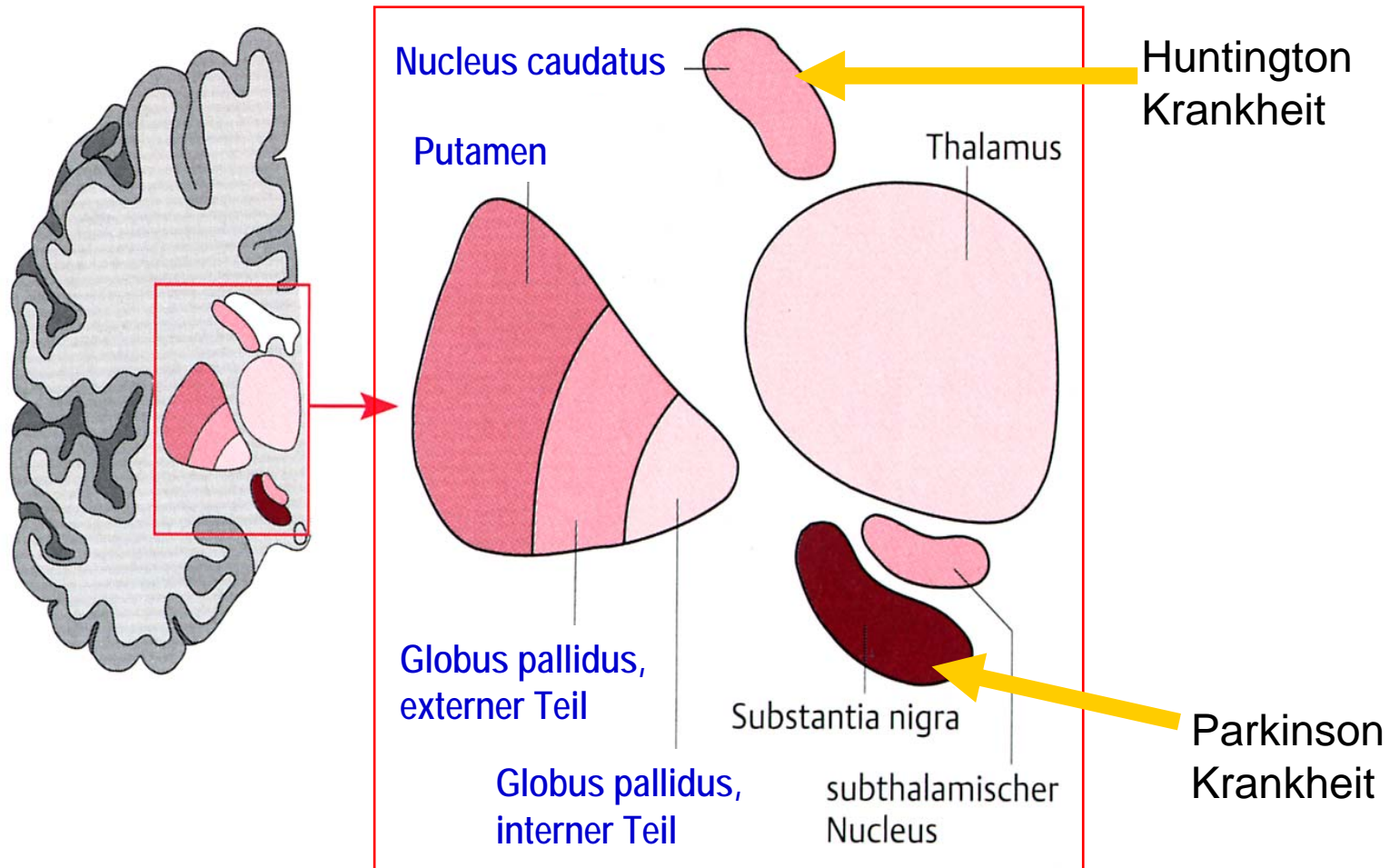


Dopaminerges Belohnungssystem im Hirn

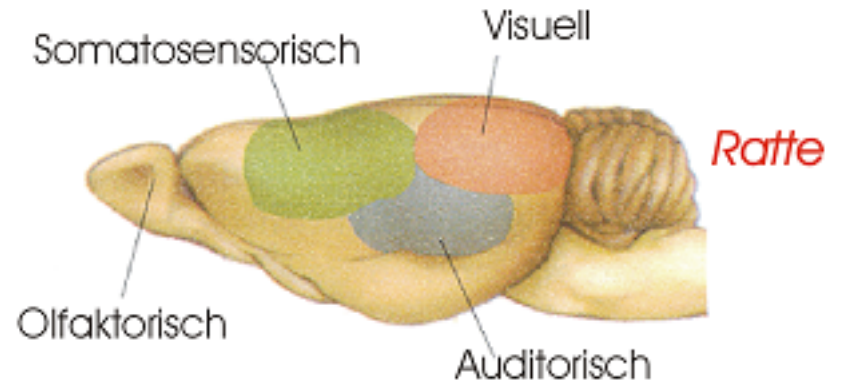
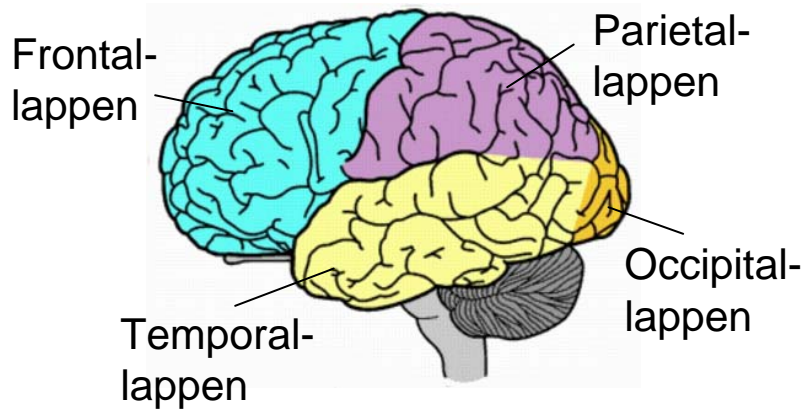
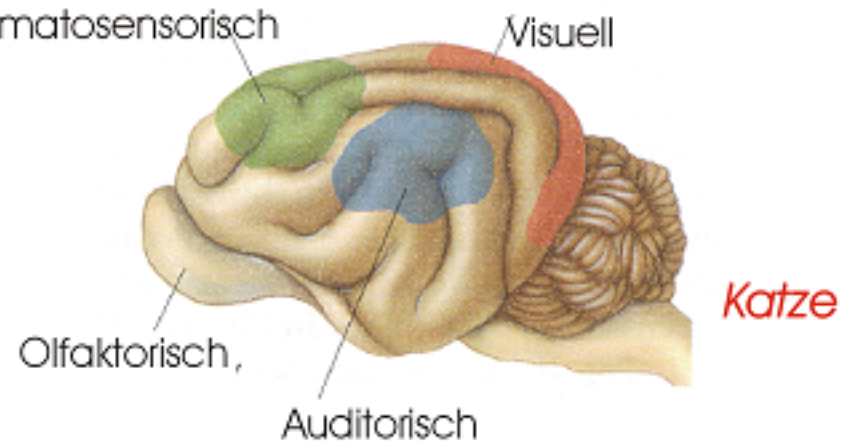
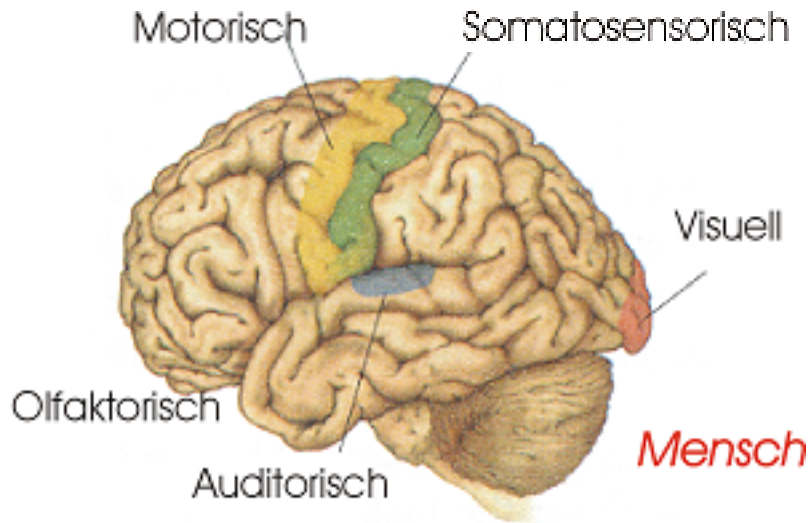


Endhirn/Telencephalon

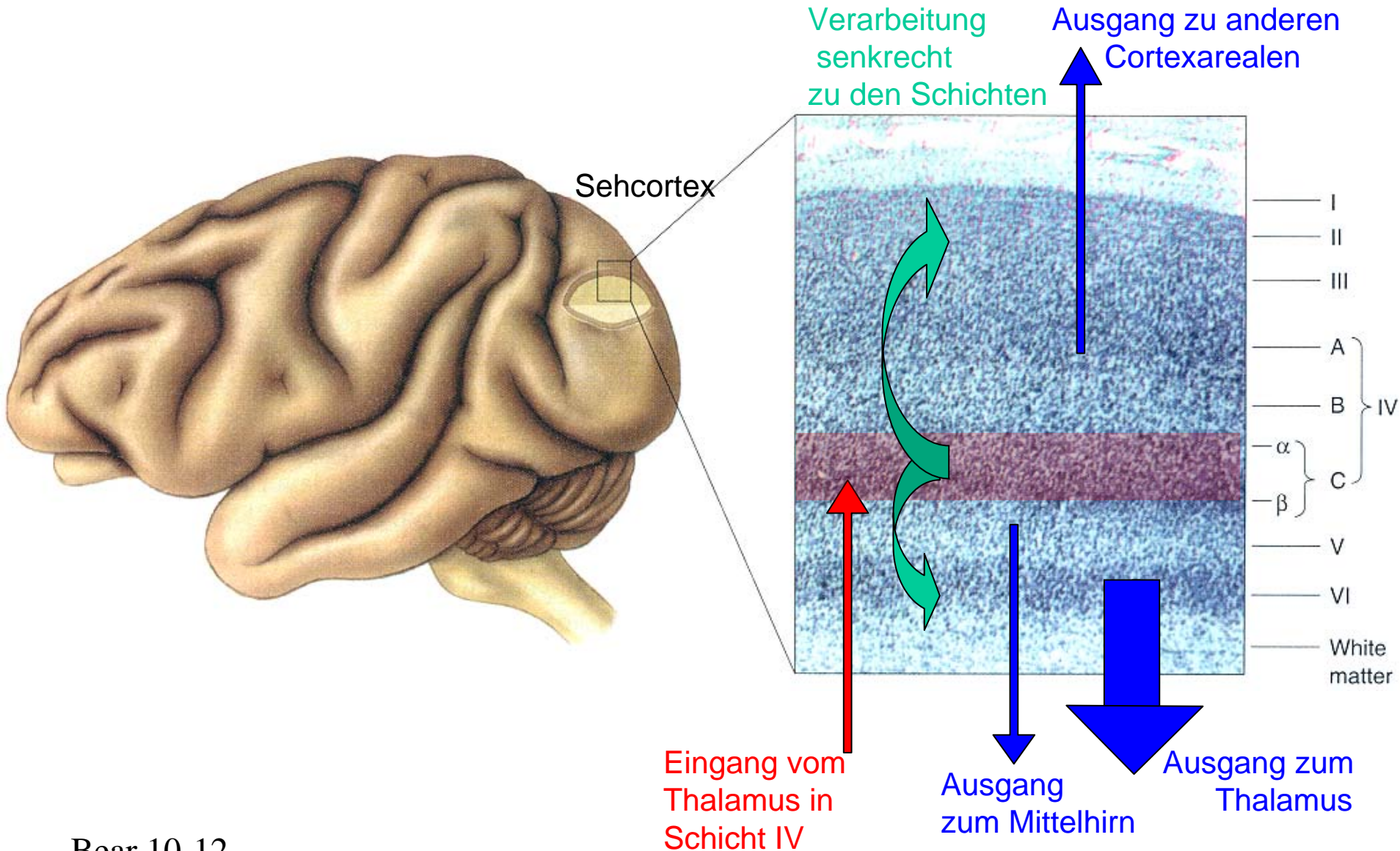
Endhirn: Cortex und Basalkerne



Cortex: Gyri und Sulci als Landmarken


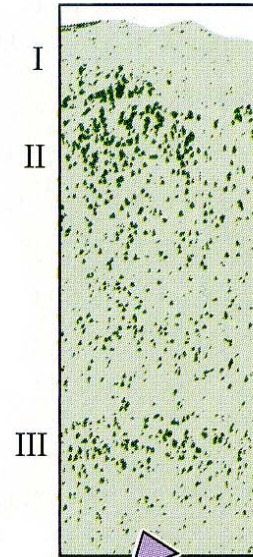


Cortex: 6 Schichten (Neocortex)

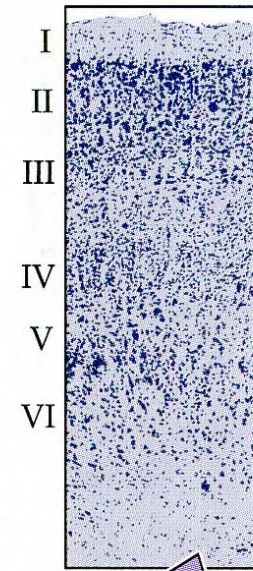


Palaeo- Archi- Neo- Cortex

Paleocortex
(prepyriform c.)

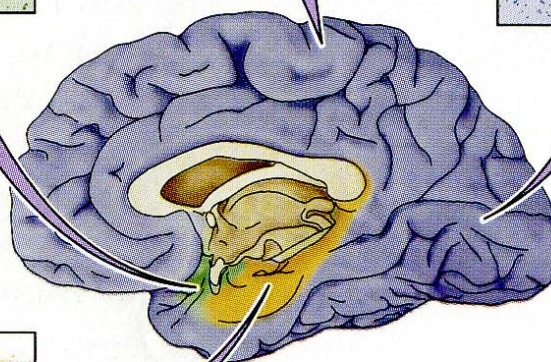
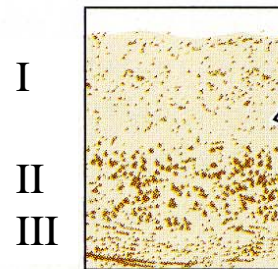


Neocortex
(motor cortex)

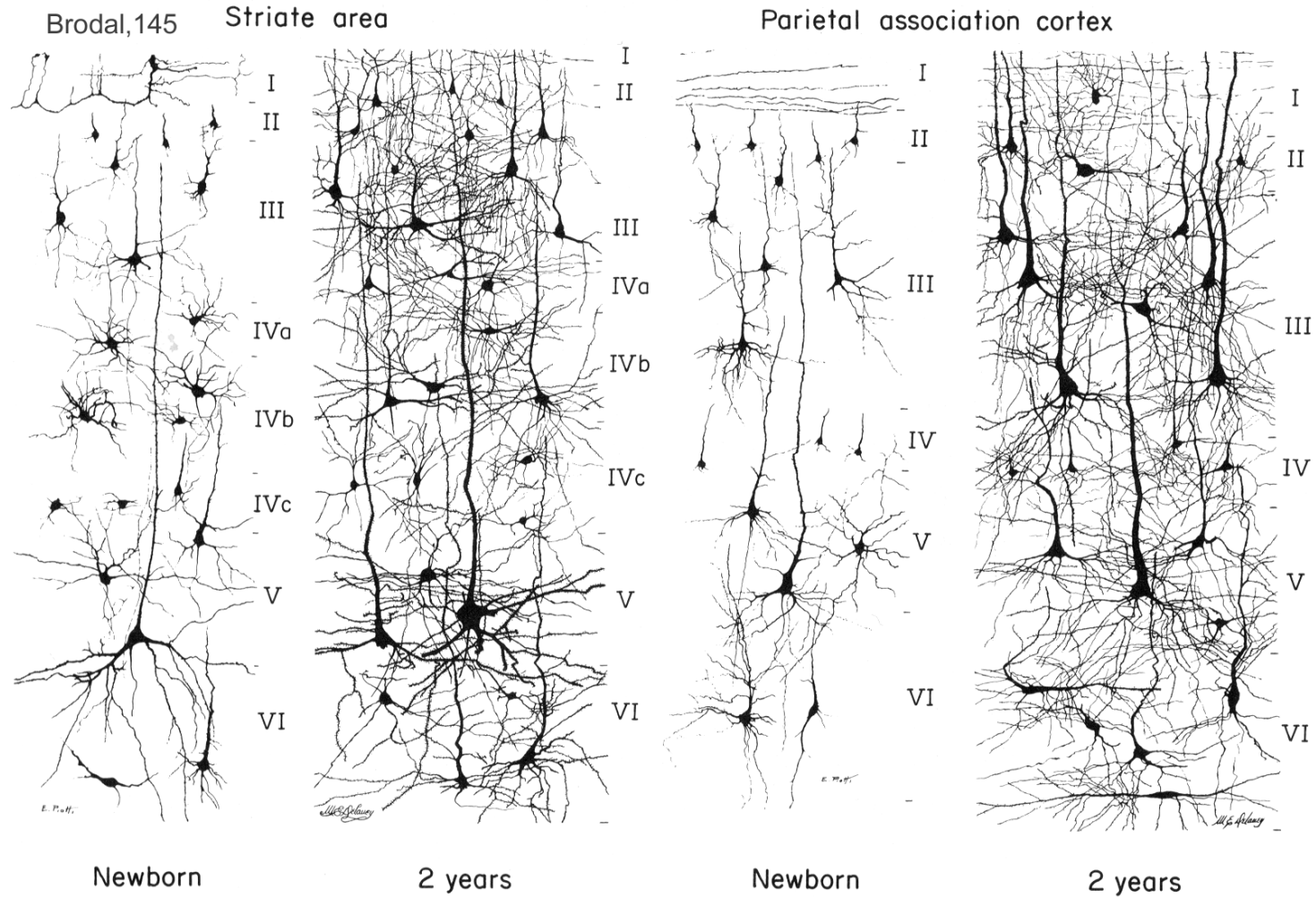


Neocortex
(visual cortex)

Archicortex
(Hippocampus)

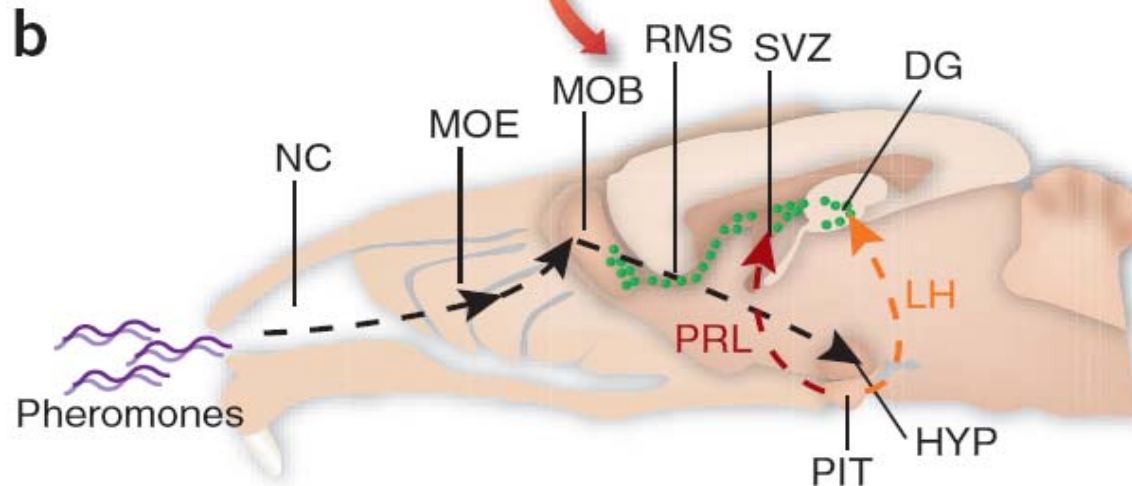
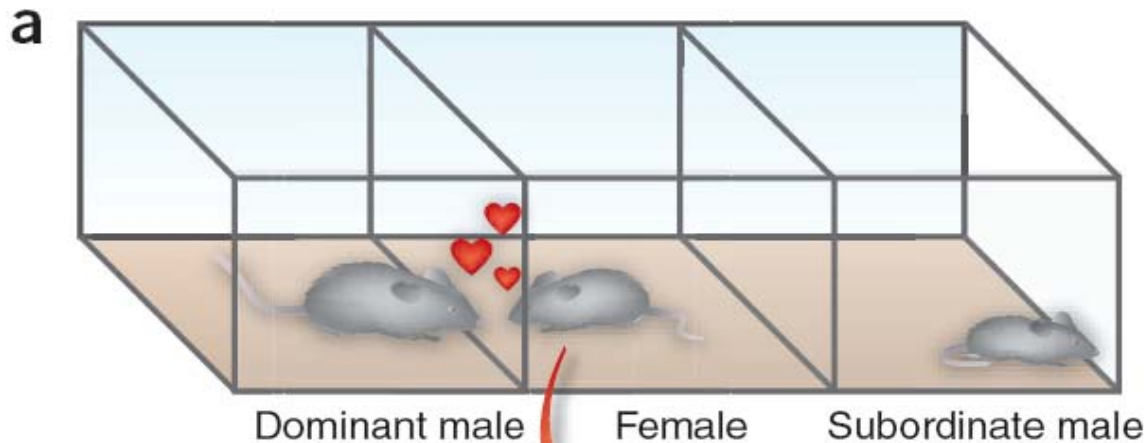


Cortex: Zunahme der Synapsen nach der Geburt





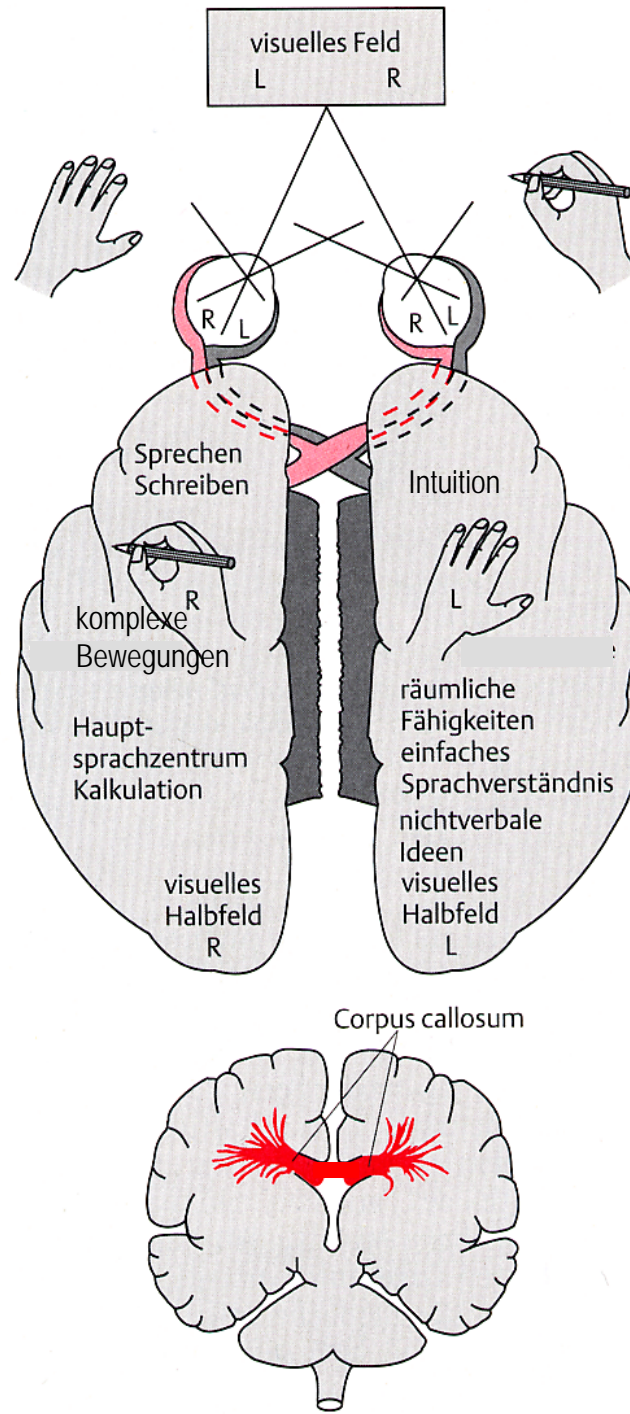
Neubildung von Neuronen bei Weibchen wird durch Pheromone dominante Männchen stimuliert



PRL: Prolactin
wirkt auf
Gyrus dentatus (DG)

LH: Luteinisierendes Hormon
wirkt auf
subventrikuläre Zone (SVZ)

Cortex: Hemisphären



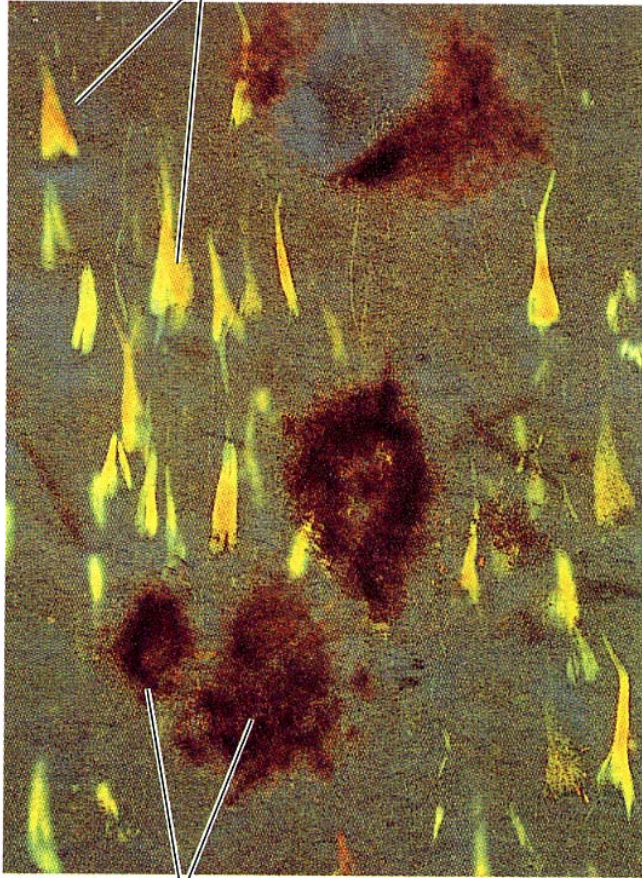Zusammenfassung: **Vertebraten NS**

Neuralrohr, entstanden durch Ektodermeinstülpung

- **Vertebratenhirn**: 1.Entw.stufe: Prosencephalon, Mesenc, und Rhombenc.
2.Entw.stufe: Telenc., Dienc., Mesenc., Metenc., Myelenc.
- **Kerne** („Nucleus“) und **Rinden** („**Pallium**“, wenn geschichtet: „**Cortex**“) axonale Faserverbindungen zwischen Kernen und Rinden sind „**Projektionen**“
- Sinnesbahnen mit topographischer Abbildung bestimmter Parameter:
Somatosensorisches System: 2D Abbild der Körperoberfläche (**Somatotopie**)
Auditorisches System: Frequenzabbildung (**Tonotopie**)
Visuelles System: 2D Abbild das 3D Sehfeldes
- **Modulatorische Systeme**: Transmitter; Noradrenalin, Serotonin, Dopamin, Acetylcholin
- 6-Schichtiger **Neocortex** bei Säugern, 3-schichtiger **Archi-** oder **Palaeocortex** auch bei anderen Vertebraten
- **Hemisphären** sind spezialisiert, verbunden durch **Corpus callosum** (Balken)
Säugerspezifische Faserbahn

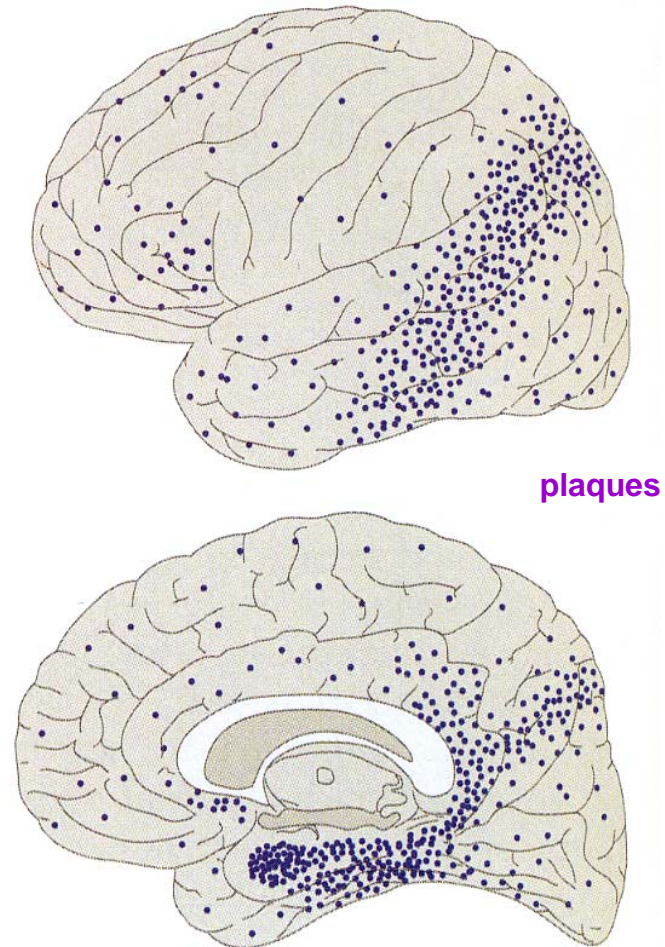
Cortex: Alzheimerkrankheit

(A) Neurofibrillary tangle



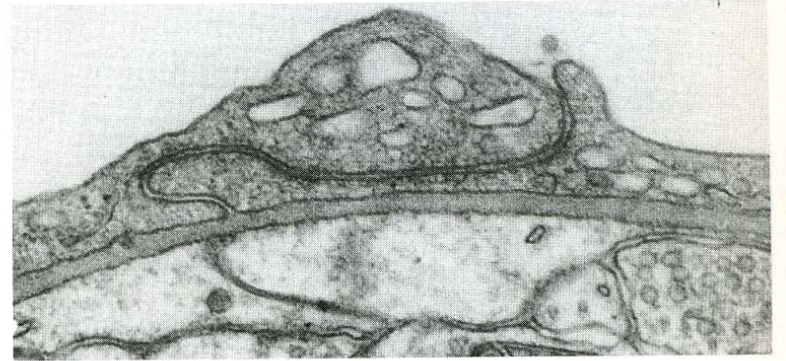
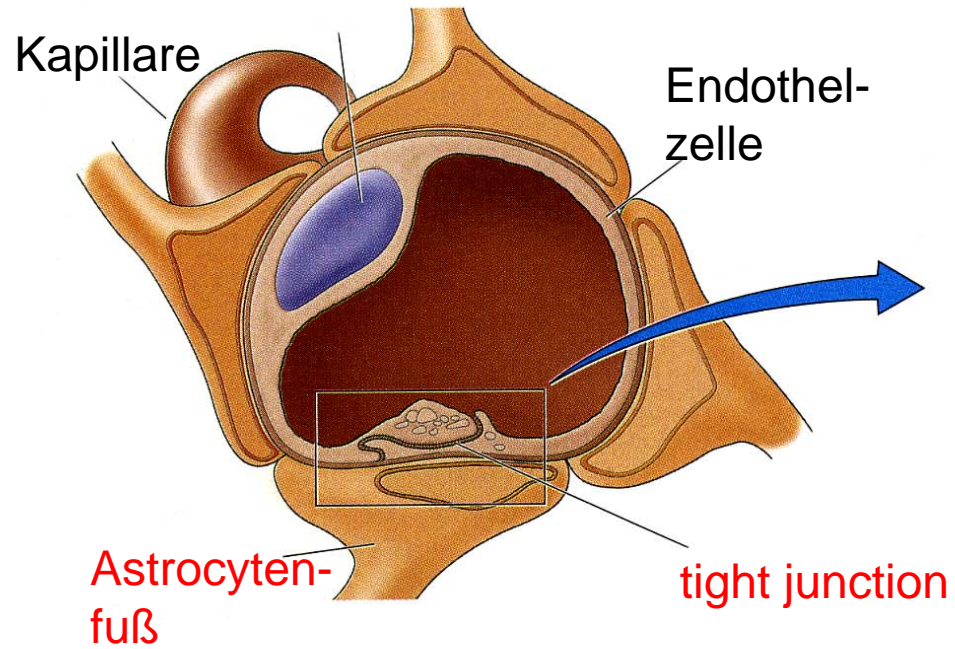
Amyloid plaque

(B)

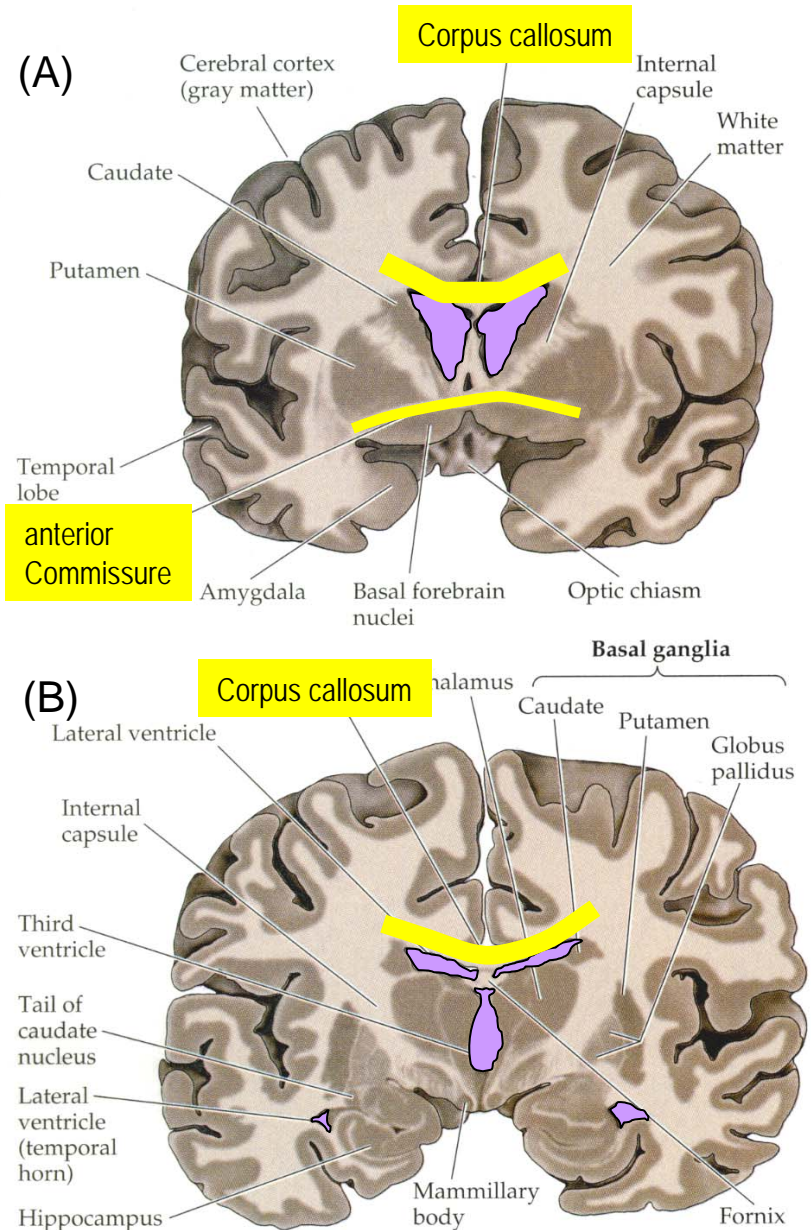
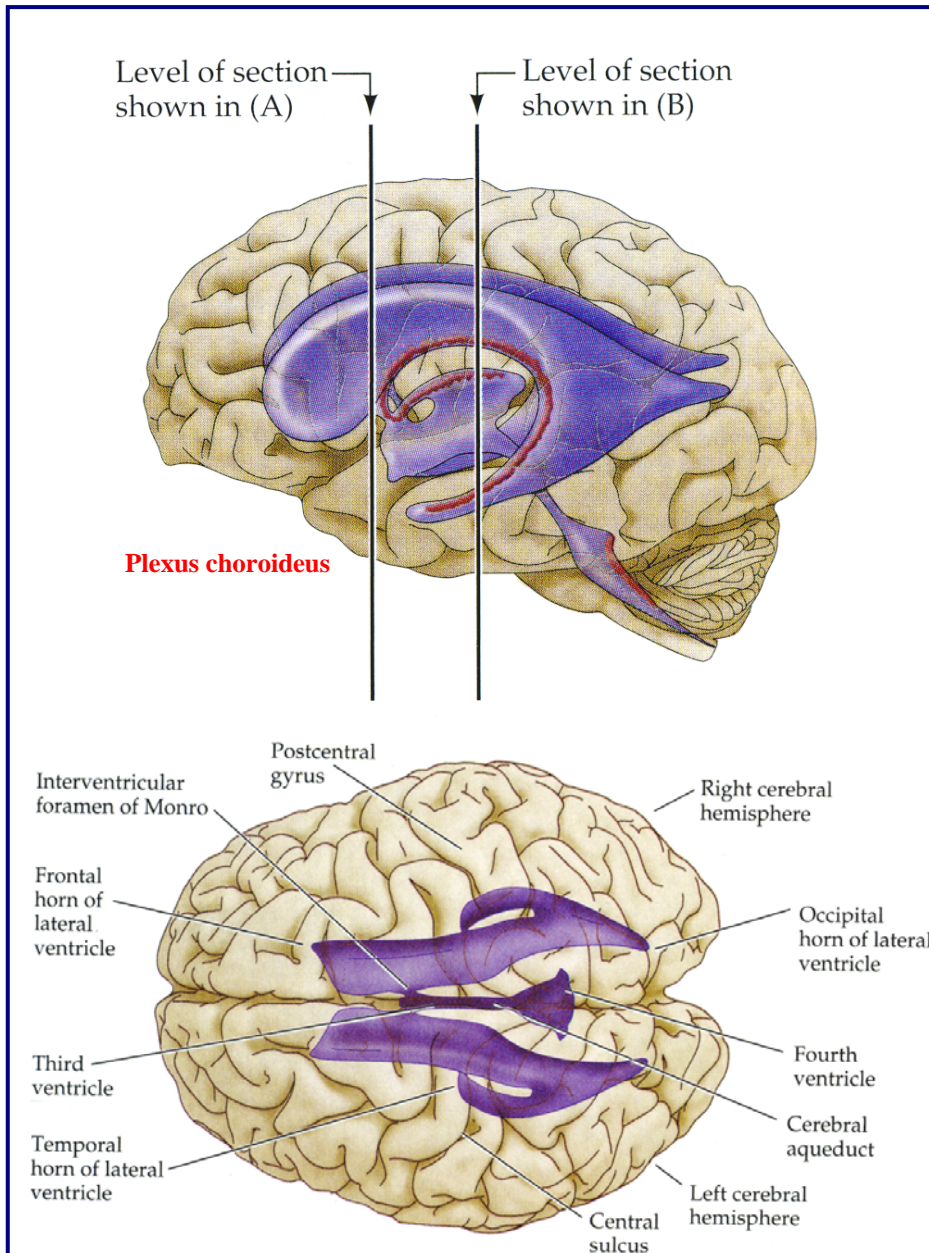


plaques

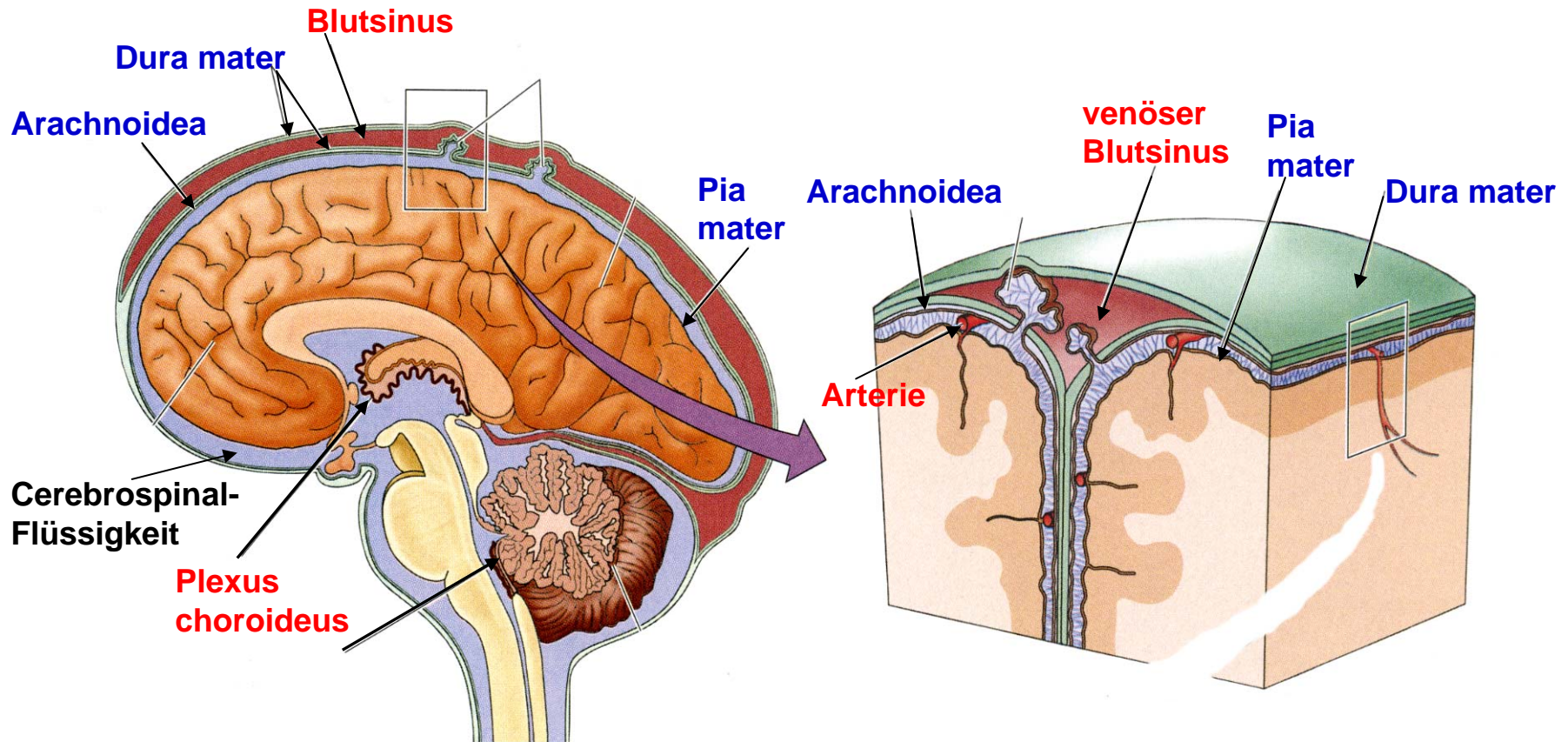
Blut-Hirn Schranke



Ventrikelsystem des Gehirns



Hirnhäute



Dura mater: dick und zäh, mit venösen Blutsinussen durchsetzt, Schutzfunktion

Arachnoidea: mit Zotten in die Dura mater, enge Assoz. mit subarachn.Arterien, Trabeculae als Verbindung zur Pia mater

Pia mater: legt sich eng an Cortexfaltungen an

subdurale oder subarachnoidale Blutungen